



CIRUGÍA ESPAÑOLA

www.elsevier.es/cirugia



Cartas científicas

Hepatitis simulando un colangiocarcinoma hiliar

Hepatitis simulating a cholangiocarcinoma

Las estenosis biliares en el hilio hepático son generalmente secundarias a lesiones malignas, aunque una pequeña proporción son debidas a procesos benignos, lo que plantea en ocasiones un diagnóstico diferencial preoperatorio difícil.

La hepatitis se define como la presencia de cálculos localizados proximalmente a la confluencia de los conductos biliares derecho e izquierdo. Esta enfermedad es endémica en las regiones de Asia y el Pacífico donde su prevalencia puede llegar a un 30-50%¹, pero sigue siendo una enfermedad rara en países occidentales, donde no supera el 2%².

Ambas entidades están relacionadas, siendo considerada la litiasis intrahepática un factor de riesgo para el desarrollo del colangiocarcinoma^{3,4}.

Presentamos el caso clínico de una mujer de 63 años, colecistectomizada 20 años atrás. Consultó por alteraciones en el perfil hepático, halladas en una analítica rutinaria: gamma glutamil transpeptidasa: 371 U/l (4-40 U/l), aspartato aminotransferasa: 62 U/l (0-35 U/l), alanino aminotransferasa: 145 U/l (0-35 U/l), fosfatasa alcalina: 264 U/l (40-140 U/l) y bilirrubina total: 0,96 mg/dl (0,3-1,4 mg/dl).

En la ecografía abdominal se objetivó dilatación de la vía biliar intrahepática derecha sin identificar la causa. La colangiorresonancia evidenció dilatación de la vía biliar derecha con alteración de la señal en segmento 8 a nivel de la bifurcación biliar derecha, con realce y engrosamiento en la pared de la vía biliar (fig. 1A y B). Con la sospecha de colangiocarcinoma, fue derivada a nuestro centro, donde continuamos el estudio solicitando tomografía computarizada (TC) con estudio hepático multidetector trifásico, en el que se apreció una dilatación de vía biliar intrahepática derecha, con cambio de calibre de la vía justo en la bifurcación de las ramas portales derecha e izquierda, sin observar claramente masas o lesiones que justificasen la estenosis (fig. 2A). Los marcadores tumorales (CEA y CA 19.9) mostraban valores dentro del límite de la normalidad.

Por los hallazgos radiológicos y sin poder descartar la presencia de un colangiocarcinoma, se decidió considerar el proceso como maligno y se indicó una intervención quirúrgica con resección oncológica radical, programando

una triseccionectomía derecha con inclusión del segmento 1, resección de la vía biliar extrahepática y linfadenectomía del pedículo hiliar. El volumen hepático total era de 1.310 cc con un remanente calculado (segmento lateral izquierdo) de 270 cc (21%). Con este escaso remanente, se indicó una embolización portal percutánea derecha y del segmento 4, con lo que se consiguió un incremento del volumen hepático residual al 30% en la cuarta semana tras el procedimiento.

En la intervención quirúrgica se realizó ecografía intraoperatoria, evidenciando únicamente la dilatación de la vía biliar derecha, con buenos flujos portales y sin identificarse lesiones nodulares. Se realizó la técnica quirúrgica prevista, remitiendo muestra del margen de sección de la vía biliar izquierda para biopsia extemporánea, con resultado de ausencia de malignidad. La reconstrucción de la continuidad biliar se realizó con una hepaticoyunostomía en Y de Roux. El tiempo operatorio fue de 325 min y no precisó transfusión sanguínea.

La paciente presentó un postoperatorio exento de complicaciones y fue dada de alta al 6.º día postoperatorio.

El estudio macroscópico de la pieza quirúrgica puso en evidencia la presencia de 2 formaciones calculosas, blanquecinas, de consistencia dura, que obstruían completamente la luz biliar, con un engrosamiento mural de la pared. El estudio microscópico del conducto hepático derecho objetivó un engrosamiento fibroso de su pared con áreas de erosión en el epitelio y sin signos de malignidad histológica (fig. 2B).

Comentarios

La hepatitis primaria también es conocida en los países orientales como colangitis piógena recurrente y colangiohepatitis oriental⁵. Es una enfermedad poco frecuente en nuestro medio, que generalmente no presenta un diagnóstico diferencial difícil con lesiones malignas. Su etiopatogenia no está del todo clara, pero se han visto relaciones muy estrechas y asociaciones con el estado nutricional, enfermedades

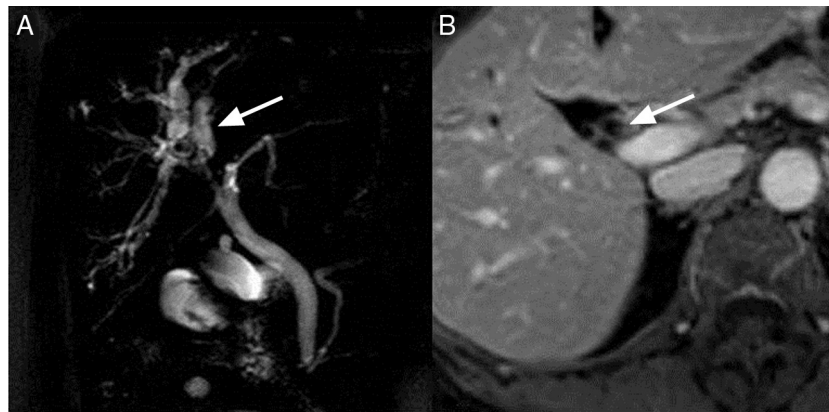


Figura 1 – A) Imagen de colangiografía donde se muestra dilatación de la vía biliar intrahepática derecha sin objetivarse causa de obstrucción. B) Imagen de resonancia magnética donde se observa engrosamiento de la pared de la vía biliar.

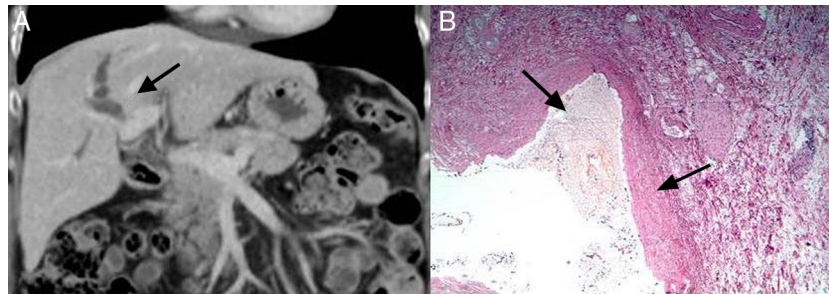


Figura 2 – A) Imagen de tomografía computarizada evidenciando dilatación de conducto hepático derecho con cambio de calibre a nivel de bifurcación de la vena porta. B) Histología de la pieza quirúrgica. Tinción con hematoxilina/eosina (10×). Formación calculosa blanquecina, engrosamiento fibrótico mural de la pared del conducto biliar. El epitelio presenta áreas de erosión, sin apreciarse signos de malignidad histológica.

parasitarias, infección bacteriana, estasis biliar causada por estenosis postoperatorias, colangitis esclerosante, enfermedad de Caroli o neoplasias².

Existe una mayor incidencia de hepatolitis entre la quinta y sexta décadas de la vida⁶.

Para el diagnóstico, las técnicas no invasivas como la ecografía, la colangiografía y la tomografía computarizada son de gran ayuda y, en la mayoría de las ocasiones, suelen objetivarse los cálculos intraluminales. Sin embargo, la colangiografía directa sigue siendo el *gold standard* para la localización de anomalías dentro de los conductos y la detección de pequeños cálculos⁷. En el caso presentado no se pudo identificar en las pruebas de imagen preoperatoria la presencia de cálculos intracanaliculares lo que, unido al realce de contraste de la pared biliar, nos condujo al diagnóstico erróneo etiológico preoperatorio de colangiocarcinoma hiliar. En todas las series de colangiocarcinomas hiliares resecaos se describe un 5-15% de falsos positivos o *pseudoklatskin*⁸. Las recomendaciones actuales se inclinan por la resección quirúrgica sin necesidad de confirmación histológica^{9,10}, dada la escasa morbimortalidad de las resecciones hepáticas en centros con experiencia y el beneficio obtenido para el paciente en casos de confirmación anatomopatológica de la malignidad del proceso.

BIBLIOGRAFÍA

1. Catena M, Aldrighetti L, Finazzi R, Arzu G, Arru M, Pulitanò C, et al. Treatment of non-endemic hepatolithiasis in a Western country. The role of hepatic resection. *Ann R Coll Surg Engl.* 2006;88:383-9.
2. Kayhan B, Akdoğan M, Parlak E, Ozarslan E, Sahin B. Hepatolithiasis: A Turkey experience. *Turk J Gastroenterol.* 2007;18:28-32.
3. Su C-H, Shyr Y-M, Lui W-Y, P'eng F-K. Hepatolithiasis associated with cholangiocarcinoma. *Br J Surg.* 1997;84:969-73.
4. Chen M-F. Peripheral cholangiocarcinoma (cholangiocellular carcinoma): Clinical features, diagnosis and treatment. *J Gastroenterol Hepatol.* 1999;14:1144-9.
5. Tsui WM, Lam PW, Lee WK, Chan YK. Primary hepatolithiasis, recurrent pyogenic cholangitis, and Oriental cholangiohepatitis-a tale of 3 countries. *Adv Anat Pathol.* 2011;18:318-28.
6. Nakayama F. Hepatolithiasis and intrahepatic calculi. En: *Cholelithiasis. Cause and treatment.* Tokyo, New York: Igaku-Shoin Ltd. 1997. p. 185-207.
7. Mori T, Sugiyama M, Atomi Y. Gallstone disease: Management of intrahepatic stones. *Best Pract Res Clin Gastroenterol.* 2006;20:1117-37.
8. Koea J, Holden A, Chau K, McCall J. Differential diagnosis of stenosis lesions at the hepatic hilus. *World J Surg.* 2004;28:466-70.

9. Khan SA, Davidson BR, Goldin RD, Heaton N, Karani J, Pereira SP, et al. Guidelines for the diagnosis and treatment of cholangiocarcinoma: An update. *Gut*. 2012.
10. Davidson B, Gurusamy K. Is preoperative histological diagnosis necessary for cholangiocarcinoma? *HPB*. 2008;10:94-7.

Fabio Vergara Suárez^{a,*}, Rafael López Andújar^a,
Eva Montalvá Orón^a, Carolina Ramírez Ribelles^b
y Judith Pérez Rojas^c

^aUnidad de Cirugía Hepatobiliopancreática y Trasplante,
Hospital Universitario y Politécnico La Fe, Valencia, España

^bServicio de Radiodiagnóstico, Hospital Universitario
y Politécnico La Fe, Valencia, España

^cServicio de Anatomía Patológica, Hospital Universitario
y Politécnico La Fe, Valencia, España

* Autor para correspondencia.

Correo electrónico: fvergara@aecirujanos.es
(F. Vergara Suárez).

0009-739X/\$ – see front matter

© 2013 AEC. Publicado por Elsevier España, S.L. Todos los
derechos reservados.

doi:<http://dx.doi.org/10.1016/j.ciresp.2013.03.003>

Complicaciones en el manejo conservador del traumatismo hepático cerrado: fístula biliar, hemobilia y biloma

Complications after conservative management of blunt liver trauma: Biliary fistula, hemobilia and biloma

El hígado es el órgano de la cavidad abdominal más afectado en los traumatismos abdominales tanto penetrantes como cerrados. Hasta el 85% de los pacientes que sufren un traumatismo hepático cerrado pueden ser candidatos a tratamiento conservador. El manejo no quirúrgico ha condicionado un descenso en la mortalidad, sin embargo, pueden surgir un no desdeñable número de complicaciones.

Mostramos el caso de un varón de 34 años que sufre un politraumatismo por accidente de motocicleta. La eco-FAST realizada al ingreso muestra líquido libre abdominal y, dado que el paciente se mantiene hemodinámicamente estable, se realiza una tomografía computarizada (TC) (fig. 1).

Ingresa en la Unidad de Cuidados Intensivos y permanece hemodinámicamente estable. Al 5.º día se realiza ecografía abdominal, donde se evidencia reorganización del hematoma parenquimatoso y líquido libre generalizado. La presión

intraabdominal aumenta progresivamente, alcanzando los 36 mmHg al 10.º día de ingreso. La hemoglobina y el hematocrito se mantienen, sin embargo, presenta elevación de leucocitos y PCR. Se realiza una tomografía abdominal que pone de manifiesto un aumento significativo de la cantidad de líquido libre abdominal. Se practica una paracentesis que diagnostica un coleperitoneo.

Realizamos una laparotomía urgente que confirma el coleperitoneo, sin evidenciar el origen de la fuga biliar tras la administración de azul de metileno a través de una cánula en la vesícula biliar, ni disrupción del parénquima. Procedemos al lavado y drenaje poniéndose de manifiesto en las primeras 24 h una fístula biliar de 400 cc.

Se realiza CPRE donde se evidencia la vía biliar no dilatada con extravasación de contraste a nivel del conducto hepático derecho proximal, que rápidamente pasa al lecho subhepático

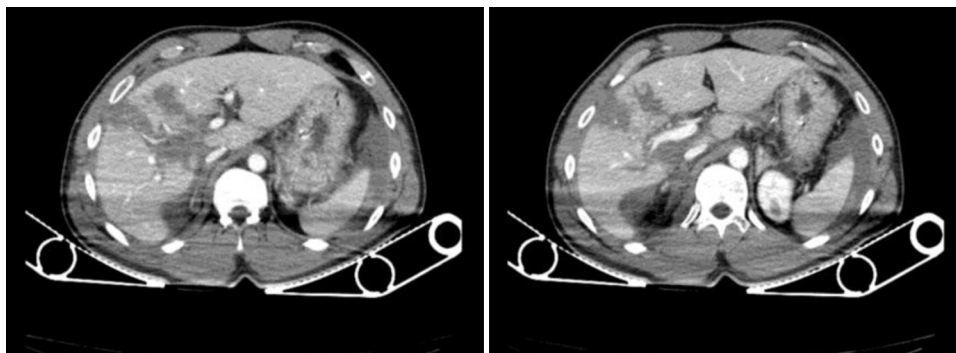


Figura 1 – El hígado presenta lesiones hipodensas en lóbulo hepático derecho en relación con laceraciones hepáticas de grado III-IV, así como líquido libre generalizado en moderada cantidad.